

Tumor carcinoide de ano, presentación de un caso y revisión de la literatura

Carcinoid tumor of anus, case report and literature review

Raúl Sebastián Ayala,^{1,2} Marco Concha Sierralta,³ Angélica Domínguez Vera,³ Paul Canelo Ruiz³

RESUMEN

El cáncer anal es una patología infrecuente, con una incidencia aproximada de 1/100.000 habitantes a nivel mundial. De la misma forma los tumores carcinoideos de ano son extremadamente raros representando únicamente 1 a 1.6% de la totalidad de estas neoplasias, los cuales tienen como localización más frecuente el estomago y recto.

Se reporta el caso de una paciente de sexo femenino, con 70 años de edad que ingresa al Hospital Nacional Dos de Mayo por presentar una tumoración anal dolorosa acompañada de sangrado intermitente, prurito y secreción serosa mal oliente. Siendo diagnosticada por inmunohistoquímica como un tumor carcinoide indiferenciado Grado IV del canal anal; con crecimiento local, compromiso ganglionar, sin metástasis a distancia y tratada quirúrgicamente con una resección abdominoperineal; evolucionando sin complicaciones. Los tumores carcinoideos de recto y de apéndice basan su pronóstico principalmente en el tamaño del tumor, aquellos mayores de 2 cm., tienen compromiso regional y diseminación a distancia en 67 a 100%. El tratamiento ideal para este tipo de tumores es aún incierto debido a su rareza, sin embargo el método quirúrgico para tumores neuroendocrinos colorectales consiste en la extirpación con o sin quimioterapia y radiación concomitante.

Palabras clave: Canal anal, Tumor carcinoide, Cromogranina A, Inmunohistoquímica.

SUMMARY

Anal cancer is an uncommon, with an incidence of approximately 1:100,000 people worldwide. Similarly Anal carcinoid tumors are extremely rare representing only 1 to 1.6% of all these tumors, which are most common as the stomach and rectum.

We report the case of a female patient, 70 years of age entering the Hospital Nacional Dos de Mayo for filing a painful anal tumor accompanied by intermittent bleeding, itching and discharge serous stinky. Being diagnosed as a carcinoid tumor immunohistochemistry Undifferentiated Grade IV of the anal canal, with local growth, with nodal involvement, no distant metastases and treated surgically with abdomino-perineal resection, evolving smoothly.

Carcinoid tumors of the rectum and appendix prognosis based primarily on tumor size, those larger than 2 cm have regional commitment and distant spread in 67-100%. The ideal treatment for this type of tumors is still uncertain due to its rarity; however surgical method for colorectal neuroendocrine tumors is removal with or without chemotherapy and radiation.

Key words: Anal canal, Carcinoid, ChromograninA, Immunohistochemistry.

1 Docente de Cirugía, Universidad Ricardo Palma.

2 Médico Asistente del Servicio de Cirugía del Hospital Nacional 2 de Mayo.

3 Alumnos de la Facultad de Medicina de la Universidad Ricardo Palma.

INTRODUCCIÓN

El cáncer anal es una patología poco frecuente, cuya incidencia aproximada es de un caso por cada 100.000 habitantes en la mayoría de países.¹ En el Instituto Nacional de Enfermedades Neoplásicas, Lamas realizó un estudio entre 1952 y 1963 donde identifica 60 casos de cáncer de ano, que representaban al 28.5% de los carcinomas anales y rectales.²

Anteriormente se atribuía el desarrollo de esta patología como el resultado de irritación crónica, en la actualidad se sabe que múltiples factores de riesgo intervienen en su presentación como: el virus del papiloma humano, las relaciones sexuales ano receptivas, el tabaquismo, y la inmunosupresión.³ Estas enfermedades pueden presentarse de forma asintomática, aunque a veces se comportan agresivamente.

El diagnóstico y tratamiento del cáncer anal depende de la histología del tumor y de su localización anatómica. El tratamiento antes de 1970 era la resección abdominoperineal, pero el estándar de cuidado actual es la quimioterapia y radioterapia concomitante, la cual tiene como objetivos principales lograr el control local y la preservación de esfínteres, reservando la cirugía para los pacientes con enfermedad residual.³

Los tumores carcinoideos derivan de las células neuroendocrinas, que son derivadas de las células madre multipotenciales y no de la migración de células de la cresta neural como originalmente se pensaba. Hay por lo menos 13 células neuroendocrinas intestinales que producen diferentes péptidos bioactivos y aminos, dentro de estos se incluyen la serotonina, gastrina e histamina que son almacenados en vesículas dentro de las células; la cromogranina A (CgA) y la sinaptofisina son proteínas que conforman estas vesículas y por lo tanto tienen un uso importante como marcadores tumorales.⁴

En un estudio de 1914 pacientes se evidenció que las ubicaciones más frecuentes de los tumores carcinoideos gastrointestinales fueron en recto y estómago.⁵ La mayoría de los casos se diagnostican debido a efectos de una enfermedad localmente avanzada, o cuando se producen síntomas debidos a la secreción de hormonas, denominándose síndrome carcinoide.⁶

Los tumores carcinoideos del canal anal son bastante infrecuentes y representan solamente el 1.6% de los tumores malignos del canal anal.⁷ En el Perú está muy poco estudiado este tipo de neoplasias y no se cuenta con estadísticas de incidencia que sirvan como base de datos para la elaboración de futuros estudios y proyectos de investigación.

En el presente trabajo reportamos el caso de un tumor carcinoide de ano indiferenciado grado IV con crecimiento local, compromiso ganglionar y sin metástasis a distancia; diagnosticado por inmunohistoquímica y tratado quirúrgicamente con una resección abdominoperineal.

REPORTE DE CASO

Paciente de sexo femenino de 70 años con antecedentes de estreñimiento crónico. Fue hospitalizada en el Hospital Nacional Dos de Mayo, el tiempo de enfermedad es de 1 año y medio caracterizado por tumoración anal dolorosa con sangrado intermitente, acompañado de prurito y secreción serosa mal oliente. Al examen clínico se evidenció tumoración en región anal de aproximadamente 5x5 cm. (Figura 1). No se aprecian otras alteraciones al examen físico.

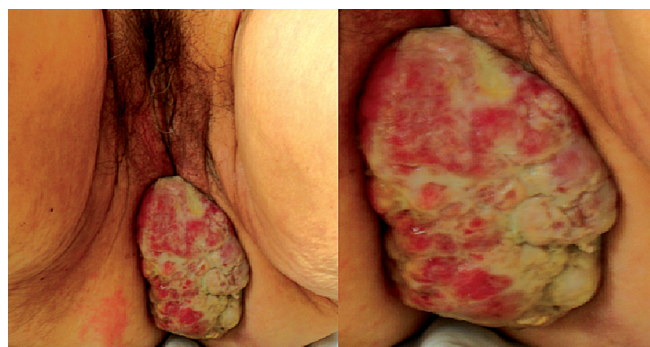

Figura 1. Tumoración en región anal de aproximadamente 5X5 cm.

Los exámenes auxiliares mostraron anemia leve normocítica normocrómica (11,6 gr/dl), el perfil hepático reveló hipoproteïnemia e hipoalbuminemia. Se le realizó una colonoscopia incompleta ya que no se pudo progresar más del sigmoide por espasticidad de la serosa y retracción del colon a ese nivel. La TAC (Figura 2) mostró signos de extensa neo proliferación en la región inferior del canal anal, de aproximadamente 58x33mm., que compromete tejido graso adyacente y piso pélvico, asociado a ganglios de aspecto metastásico en regiones inguinales, a predominio izquierdo.

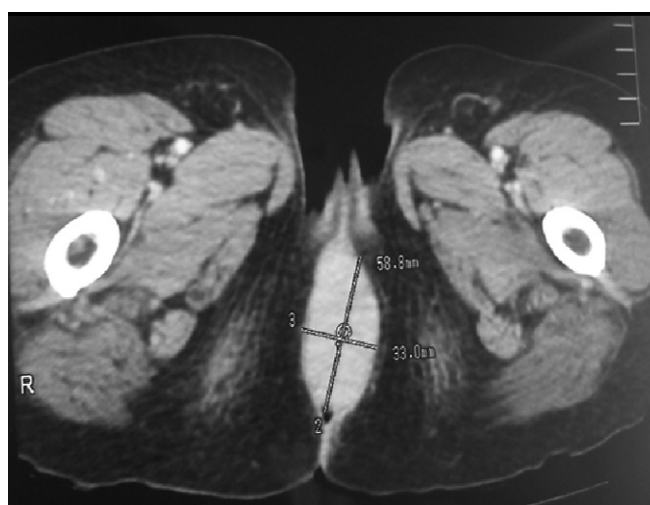


Figura 2. TAC: Tumor en región inferior de canal anal de 58 x 33 mm.

Le realizan 2 biopsias, se concluye como tumor de células neuroendocrinas grado IV con inmunohistoquímica (Figura 3 y 4): Citoqueratina (-) CD 45 (-) CgA (+) 80-90%, Ki 67 (+) 20-30% de mitosis x 100 células neoplásicas. Después de confirmar el diagnóstico la paciente es trasladada al Servicio de Cirugía del Hospital Nacional Dos de Mayo donde le realizan una resección abdominoperineal. Los hallazgos quirúrgicos fueron: Tumoración a nivel de ano que protruye de ± 6x5 cm (Figura 5), friable, bordes irregulares y firmemente adherida. Colon sigmoidees y recto con adherencias a paredes anterior y posterior del abdomen y región pélvica. No se observó ganglios en vasos iliacos. La paciente durante el post operatorio cursó sin ninguna complicación y evolucionó favorablemente siendo dada de alta 14 días después de la operación.

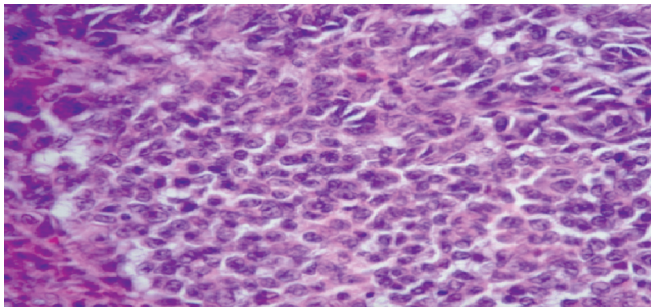


Figura 3. Coloración H-E, microscópicamente se observó nidos celulares compuestos por células redondas claras indiferenciadas (Magnificación X 100).

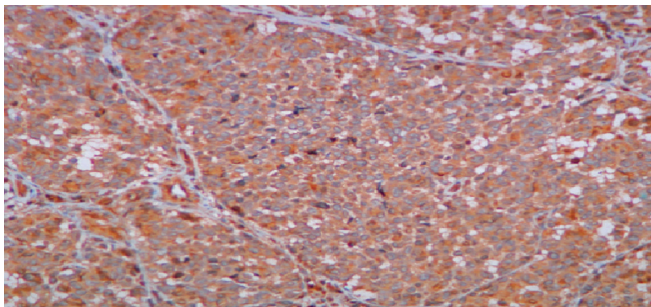


Figura 4. Inmunohistoquímica positiva para Cromogranina A 80-90% (Magnificación X 40).

DISCUSIÓN

Los tumores anales representan el 5% de todos los tumores malignos anorectales.⁸ El adenocarcinoma y el carcinoma escamoso constituyen los dos tumores malignos más frecuentes del canal anal con una incidencia de 50 y 41% respectivamente, mientras que los tumores neuroendocrinos solo tienen una incidencia de 1 a 1.6%.⁷ Los tumores carcinoides dentro del tracto gastrointestinal se presentan en el recto (51%) y en estómago (36%), siendo estos dos sitios las ubicaciones más frecuentes.⁵ La mayoría de tumores neuroendocrinos gastrointestinales son bien diferenciados, presentan un índice mitótico y proliferativo bajo, que está relacionado con el pronóstico y tratamiento. Todos ellos expresan marcadores generales neuroendocrinos como la CgA,

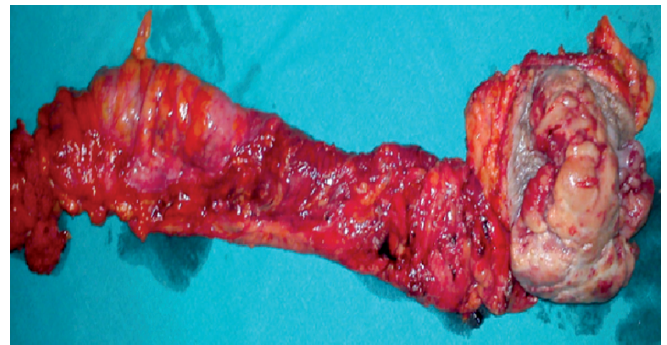


Figura 5. Pieza operatoria.

sinaptofisina, enolasa neuronal específica, CAM-5.2 o PGP-9.5 en mayor intensidad y extensión a mayor grado de diferenciación.⁹ En la paciente se realizaron dos biopsias con aguja fina en distintos momentos. La primera describió que se trataba de un tumor indiferenciado conformado por células redondas agrupadas en nidos celulares sin patrón glandular. La segunda biopsia correspondía a un estudio inmunohistoquímico donde se concluyó que se trataba de un tumor carcinoide indiferenciado de grado IV.

Tabla 1. Clasificación histológica de tumores neuroendocrinos.

Grado	Características
I	Histología: Bien diferenciada Comportamiento biológico: Benigno Tamaño : < 1cm. Angioinvasión : (-) Índice Ki-67: < 2%
II	Histología: Bien diferenciada Comportamiento biológico :Bajo grado de malignidad Tamaño : > 2cm. Angioinvasión: (-/+) Índice Ki-67: < 2%
III	Histología: Bien diferenciada Comportamiento biológico : Bajo grado de malignidad Tamaño : > 3cm. Angioinvasión : (+) Índice Ki-67: >2%
IV	Histología : Pobremente diferenciada Comportamiento biológico : Alto grado de malignidad Tamaño : Cualquier Angioinvasión : (+) Índice Ki-67: >30%

Fuente. Tumores neuroendocrinos, Organización Mundial de la Salud.¹⁰

La inmunohistoquímica ayuda a determinar el diagnóstico en un 95% de tumores indiferenciados y además contribuye a una correcta decisión quirúrgica y terapéutica.¹¹ En un estudio,¹² se demostró que la CgA es un marcador que puede ser usado para el pronóstico y seguimiento de tumores carcinoideos funcionantes, encontrándose que una reducción del 80% o más de CgA, después de una cirugía citoreductiva evidencia una mejoría en los síntomas y control de la enfermedad con resultados favorables para los pacientes. Siendo este el objetivo fundamental que justifica la decisión quirúrgica en esta paciente.

Es importante poder diferenciar el tumor carcinoide del carcinoma neuroendocrino ya que sus pronósticos difieren; este último según anatomía patología presenta mayor grado de necrosis, mas de 10 mitosis por campo x10, el índice de Ki 67 usualmente es muy alto >75%, y en la inmunohistoquímica es positivo para citoqueratina y CgA.¹³

Los tumores carcinoideos colorectales presentan metástasis a distancia en un 65 a 80% al momento del diagnóstico, y el pronóstico es pobre.¹⁴

Los tumores carcinoideos de recto y de apéndice basan su pronóstico principalmente en el tamaño del tumor, así tenemos que si son menores de 1 cm tienen poca incidencia de compromiso ganglionar 0-3% y sin metástasis a distancia; tumores de 1 a 2 cm de tamaño presentan compromiso regional o diseminación a distancia en un 7 a 34%, luego tumores mayores de 2 cm tienen compromiso regional y diseminación a distancia en 67 a 100%.¹⁵

El tratamiento ideal para este tipo de tumores es aún incierto debido a su rareza, sin embargo el tratamiento quirúrgico para los tumores neuroendocrinos colorectales consiste en la extirpación con o sin quimioterapia y radiación. Para los estadios III y IV el tratamiento con cisplatino y etoposido es recomendado.¹⁴

REFERENCIAS BIBLIOGRÁFICAS

1. Grigsby PW. FDG-PET/CT: new horizons in anal cancer. *Gastroenterol Clin Biol.* 2009;33(5):456-8.
2. Lamas C, Payet C. *Anales de la Facultad de Medicina UNMSM.* 1967;50(2).
3. Uronis HE, Bendell JC. Anal cancer: an overview. *Oncologist.* 2007;12(5):524-34.
4. Stivanello M., Berruti A., Torta M., Termine A., Tampellini M., Gorzegno G., et al. Circulating chromogranin A in the assessment of patients with neuroendocrine tumours. A single institution experience. *Ann Oncol.* 2001;12:73-7.
5. Soga J. Early-stage carcinoids of the gastrointestinal tract: an analysis of 1914 reported cases. *Cancer* 2005;103(8):1587-1595.
6. Stamatakos M, Kontzoglou K, Sargedí C, et al. Gastrointestinal carcinoid tumors: diagnosis and treatment. *Chirurgia (Bucur).* 2010;105(6):759-66.
7. Wong M T C, Lim J F, Eu K W. Anal canal malignancies: a review in an Asian population. *Singapore Med J.* 2011;52(1):9-14.
8. Beahrs OH, Wilson SM. Carcinoma of the anus. *Ann Surg* 1976;184:422-8.
9. Salazar R., Villabona C., Fabregat J. Tumores neuroendocrinos gastrointestinales y pancreáticos. *Med Clin (Barc).* 2006;127(6):227-31.
10. Rodríguez L., Hernández A., Piña Y. Neuroendocrine tumors: a review of the clinical aspects, diagnosis and treatment. *Rev Cubana Endocrinol.* 2008;19(2).
11. Werner B, et al. Uso práctico da imuno-histoquímica em patologia cirúrgica. *J Bras Patol Med Lab.* 2005;41:353-64.
12. Jensen EH, et al. Biomarkers predict outcomes following cytoreductive surgery for hepatic metastases from functional carcinoid tumors. *Ann Surg Oncol.* 2007;14:780-5.
13. Kobayashi H, et al. Neuroendocrine carcinoma of anal canal after transanal resection for intramucosal adenocarcinoma. *Jpn J Clin Oncol.* 2006;36(5):325-8.
14. Bernick PE, Klimstra DS, Shia J, et al. Neuroendocrine carcinomas of the colon and rectum. *Dis Colon Rectum.* 2004;47:163-9.
15. Kloppel G, Anlauf M. Epidemiology, tumour biology and histopathological classification of neuroendocrine tumours of the gastrointestinal tract. *Best Pract Res Clin Gastroenterol.* 2005;19:507-17.